c. 9

3.

Ospedali Riuniti di Napoli

Ospedale Incurabili - 5ª Sala Donne - Sezione Pronto Soccorso

# Ancora altri otto casi di anastomosi intestinale con le **griffe** del **Michel** in resezioni intestinali — per gangrena da strozzamento in ernie — per invaginamento e prolasso acuto dell'intestino in fistola stercoracea — per lacerazione dell'intestino in ovariectomia ... ...

pel Dott. FELICE D'ALESSANDRO

Chirurgo Coadiutore Ordin. negli Ospedali Riuniti e S. M. di Loreto

*Estratto dalla "Gazzetta Internazionale di Medicina, Chirurgia Igiene, Interessi Professionali ,, Organo Settimanale Napoli, Via Broggia 13 - N. 40 - 1913*

13

NAPOLI

Stabilimento Tipografico Fratelli Ruggiano

Vico Fico al Purgatorio ad Arco, 1

1913

Ospedali Riuniti di Napoli

Ospedale Incurabili - 5ª Sala Donne - Sezione Pronto Soccorso

# Ancora altri otto casi di anastomosi intestinale con le **griffe** del **Michel** in resezioni intestinali — per gangrena da strozzamento in ernie — per invaginamento e prolasso acuto dell'intestino in fistola stercoracea — per lacerazione dell'intestino in ovariectomia ... ...

pel Dott. FELICE D'ALESSANDRO
Chirurgo Coadiutore Ordin. negli Ospedali Riuniti e S. M. di Loreto

*Estratto dalla "Gazzetta Internazionale di Medicina, Chirurgia Igiene, Interessi Professionali ,, Organo Settimanale Napoli, Via Broggia 13 - N. 40 - 1913*

ROYAL COLLEGE OF SURGEONS OF ENGLAND
14 NOV 13
LIBRARY

NAPOLI
Stabilimento Tipografico Fratelli Ruggiano
Vico Fico al Purgatorio ad Arco, 1
1913

Digitized by the Internet Archive
in 2016

https://archive.org/details/b22463410

ROYAL COLLEGE OF SURGEONS OF ENGLAND
14 NOV 13
LIBRARY

I lettori della Gazzetta ricorderanno il lavoro pubblicato sullo stesso argomento lo scorso anno; (1) da allora non ho avuto occasione di nuove applicazioni, che solo in questi ultimi mesi. Oramai parecchi giovani colleghi, che mi hanno assistito nelle operazioni nelle quali ho potuto fare la sutura metallica dei capi intestinali resecati, hanno confessato di esserne rimasti favorevolmente impressionati e l'amico Baccari, Coadiutore del Reparto, dopo averlo visto praticare con felice risultato in una vecchia di 80 anni (Oss. III.) l'ha ripetuto e con ottimo esito (Oss. IV e VI) in due casi di resezione intestinale per gangrena erniaria.

Se la bontà di un procedimento operativo debba giudicarsi dagli esiti ripetutamente felici, devo dire, che tale processo di sintesi dovrà avere la preferenza su tutti quelli esperimentati, dando affidamento per facilità e celerità di esecuzione, per solidità di unione, per sicurezza di esito prossimo e lontano, e perchè sempre alla portata di tutti i pratici e di tutti i momenti, non richiedendo apparecchi speciali più o meno complicati e di disagevole maneggio. Se dovessi stare a credere alle suore adibite al nostro no-

---

(1) Sopra alcuni casi di resezioni intestinali per gangrena da strozzamenti erniarii operati con la sutura immediata dei capi intestinali, applicando gli uncini del Michel. La sutura a spiga del peritoneo parietale.
Gazzetta Internazionale di Medicina, Chirurgia, Igiene N. 11-12-13-1912.

socomio, ad ogni applicazione del bottone di MOURPHY sarebbe seguita la morte, ma esse non sono all'altezza di dare un giudizio esatto in proposito, perchè non possono giudicare se la morte debba imputarsi all'uso del bottone anastomotico; certa cosa è che per tale mezzo va sempre più scemando quel fervore, che invero non è stato mai generale, tanto da eccitare ogni operatore alla creazione o alla sostituzione di un mezzo analogo, ma di più semplice e di più sicura applicazione.

Altri otto casi posso aggiungere ai precedenti pubblicati, avendo applicato la sutura metallica coi MICHEL in anastomosi termino-terminale, in seguito a resezione intestinale per gangrena da ernie strozzate, (Oss. 1. a VI) per invaginamento e prolasso intestinale (Oss. VII) per estesa lacerazione di un'ansa del tenue aderente a grosso tumore cancerigno dell' ovaia (Oss. VIII). Degli otto casi è seguita completa guarigione in sette, nell' ottavo la morte è avvenuta circa tre ore dopo l' intervento, ma l'autopsia confermò la solidità e l' impermeabilità della sutura e la bontà del processo (Oss. V.)

Gli esiti favorevoli sono tanto più soddisfacenti per quanto le condizioni generali delle inferme erano delle peggiori, infatti la resezione è stata imposta quasi sempre per gangrena e spesso con peritonite incipiente; in esse, la celerità operatoria era una delle condizioni più necessarie e questa celerità viene molto raggiunta colla sutura metallica quando l'assistente coadiuverà bene l'operatore nello affrontamento dei margini da unire, specie dopo averne anastomizzata la metà, prendendo con la pinza anatomica della mano destra il margine dell'ansa efferente e con quella di sinistra quello dell' ansa afferente e con contemporaneo movimento di torsione ravvicinare i margini e presentarli combaciati dal lato della sierosa, all'uncino che viene subito fissato; non è assolutamente necessario, che vengano comprese nella stretta, mucosa e sottomucosa sole, dappoichè anche comprendendovi tutta la parete, nessun danno è seguito come esito lontano, la sutura allora guadagna in resistenza; potrà forse temersi in seguito un anello troppo esteso, capace di dare in prosieguo fenomeni stenotici? (Oss. IV.) non lo credo, si potrà ovviare a tale inconveniente avendo cura di non fissare tra gli uncini che un orlo sempre più ristretto, andando dalla parte mesenteriale a quella libera; se ne comprende la ragione, dappoichè il punto suturato che meno ha sempre affidato è, stato quello corrispondente al lato mesenteriale, il prendere quì un più largo margine lungi

dal rappresentare un difetto darà una più tranquilla sicurezza, che da tal punto non passi del contenuto intestinale.

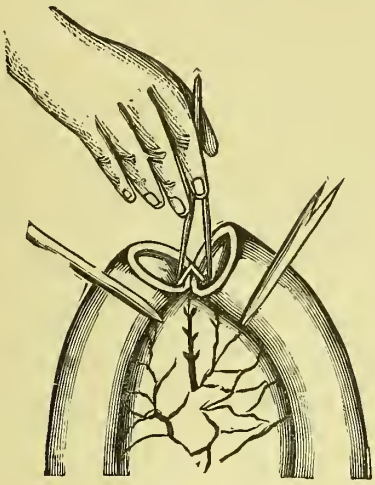

Fig. I.

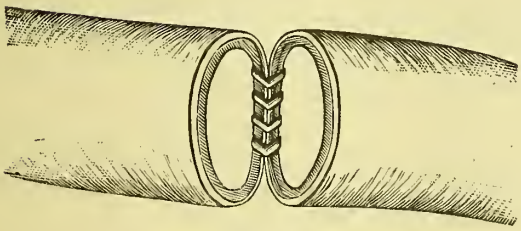

Fig. II.

Applicati gli uncini per la massima circonferenza interna mantiensi la parete intestinale *circolarmente distesa* e ciò facilita l'applicazione della breve sutura a sopragitto del tratto marginale, sul quale non possono fissarsi altri uncini, e dei punti siero-sierosi alla LEMBERT, punti di rafforzamento alla sutura metallica.

La lettura dei seguenti cenni di storie cliniche darà convinzione certa della bontà del processo.

Il maggior numero dei casi di resezione è avvenuto per gangrena da strozzamenti erniarii; in tali casi gli esiti sono ancora più sicuri, perchè le modificazioni anatomo-patologiche apportate dal processo morboso non vengono di

molto aggravate dall'intervento operativo, che circoscrive ordinariamente il campo di azione nel territorio dell'ansa alterata e quindi si hanno pochi maltrattamenti, limitata esposizione all'aria, circoscritto inquinamento peritoneale. Le inferme, che hanno presentate tale complicanza sono le seguenti :

**Oss. I.** —*Ernia crurale strozzata da oltre otto giorni.*

Alfieri Anna, di a. 65, da Palma Campania, contadina, maritata due volte, con tre figli, senza contagi, nè ereditarietà erniaria. Entra il 10 agosto 1913 per ernia crurale destra, che, dopo un anno dalla sua manifestazione senz'altro fastidio che una accentuata stitichezza, da 15 giorni ha determinato dolori, stitichezza ostinata e infine vomito, divenuto 8 giorni prima incoercibile. Il medico curante e i parenti hanno pensato a inviarla nell' Ospedale quando lo stato generale è divenuto gravissimo, infatti era impressionante la depressione del sensorio e dei polsi, l'alito era fetidissimo da lasciare prevedere l'avvenuta gangrena dell'intestino; la lingua arida e di colore rosso lampone dimostrava uno stato di grave infiammazione intestinale. L'addome tumido, ma sufficientemente trattabile, era divenuto indolente, però fortunatamente permaneva *ancora* una energica peristalsi intestinale, infatti colla palpazione si delineavano sotto le sottili pareti addominali le anse intestinali, agitate dai movimenti vermicolari.

L' ernia era di piccolo volume.

*All' erniotomia* col collega Mauro trovo incipiente peritonite e gangrena dell'ansa intestinale; procedo alla resezione dell' ansa gangrenata, alla sintesi colle griffe del Michel e con sutura siero-sierosa alla Lembert e zaffo alla Mikulicz — Guarigione.

**Diario termometrico**

| | | | | |
|---|---|---|---|---|
| 11/8 | ore 8 | 37.6 | ore 17 | 37.8 |
| 12 | » | 37.4 | » | 38.3 |
| 13 | » | 38.2 | » | 38.4 |
| 14 | » | 38.5 | » | 38.1 |
| 15 | » | 37.9 | » | 37.4 |
| 16 | » | 38.3 | » | 38 |
| 17 | » | 37.6 | » | 37.8 |
| 18 | » | 36.7 | » | 37.2 |
| 19 | » | 36.8 | » | 37.2 |
| 20 | » | 36.6 | » | 36.9 |
| 21 | » | 37 | » | 36.9 |
| 22 | » | 36.6 | » | 37 |

**Oss. II.** — *Piccola ernia crurale destra strozzata da quattro giorni.*

Anna Guarino di a. 47 da Napoli, fu Raffaele e Scala Nunzia. Entra il 3 luglio 1913.

Donna gracile, di discreta nutrizione, multipara (10 gravidanze, 1 aborto — 4 figli viventi), non si è accorta mai dell' esistenza di ernia, benchè da 10 anni soffra di dolore all' epigastrio, iniziatosi dopo un parto.

Tre giorni prima dopo essere andata insufficientemente di corpo fu presa da vivo dolore, che appena si calmava coi cataplasmi di linseme. Un purgante oleoso ingerito nel pomeriggio venne emesso subito e da allora il vomito continuò. Il Dott. Prencivalle avendo visto inefficaci l'applicazione del ghiaccio, dei clisteri di glicerina, l' inviò all' Ospedale, al *dire dell' inferma* per sospetta occlusione intestinale.

Riconosciuta affetta da piccola *ernia crurale destra strozzata* venne subito operata. Dal sacco venne fuori liquido fetido di gangrena. Vi si conteneva una piccolissima parte di ansa del tenue, impigliata nell'anello pel suo bordo libero; era un pinzettamento laterale. Lo sbrigliamento dell'anello dovette farsi sulla guida delle branche di un Klammer, appena divaricate. Tratta fuori l' ansa impigliata vi si trovò la parete, mortificata largamente a ventaglio. Venne resecata e i capi anastomizzati colle griffe del Michel ecc. Ridotto in cavità l' intestino, venne applicato lo zaffo.

L' inferma uscì guarita completamente il 3 agosto.

**Diario termometrico**

| | | | | |
|---|---|---|---|---|
| 3/7 | ore 8 | — | ore 17 | 38.5 |
| 4 | » | 37.2 | » | 37.3 |
| 5 | » | 38.5 | » | 39 |
| 7 | » | 38 | » | 38.2 |
| 8 | » | 37.7 | » | 37.4 |
| 9 | » | 37 | » | 38 |
| 10 | » | 36.9 | » | 37 |
| 11 | » | 36.7 | » | 36.8 |
| 12 | » | 36.7 | » | 36.6 |
| 13 | » | 36.6 | » | 36.6 |
| 14 | » | 36.6 | » | 36.6 |
| 15 | » | 36.8 | » | 36.5 |

**Oss. III.** — *Ernia crurale destra strozzata da 5 giorni.*

Lubrano Maria, fu Costantino e Luzzi Domenica, da Bacolo, entra in sala il 13 aprile.

È una donna di 80 anni, tipo asciutto, della vecchia razza di marinai costieri, dediti all' eterno lavoro, senza

alcuno degl' inquinamenti e degli attossicamenti della civiltà, ha goduto perciò sempre ottima salute. L' ernia di piccola grossezza, che portava senza fastidii da molti anni, ha presentato cinque giorni fa i primi fenomeni di strozzamento, ma all'ospedale è stata inviata tardi. Data la gravezza dello stato generale e l'età, quantunque i vasi non presentino note semiologiche di ateromasie, viene operata senza cloronarcosi dal collega Baccari, assistito da me e dal Dott. Cabibbi. Si trova contenuto nel sacco un piccolo tratto del tenue gangrenato che viene resecato ed anastomizzo i capi colle griffe del Michel e coi punti alla Lembert. Viene posto lo zaffo del Mikulicz.

L' inferma, che dopo l' intervento non ha presentato note degne di rilievo; è uscita guarita il 31 maggio.

**Diario termometrico**

| | | |
|---|---|---|
| 13/4 | | 36,8 |
| 14 | 37,4 | 37,6 |
| 15 | 37,3 | 37,3 |
| 16 | 37,1 | 37,3 |
| 17 | 37,3 | 37,5 |
| 18 | 37,1 | 37 |
| 19 | 37,1 | 37 |
| 20 | 37 | 36,7 |
| 21 | 36,9 | 36,7 |

**Oss. IV.** — *Ernia crurale strozzata da tre giorni.* — Op. Dott. Baccari.

De Gregorio Anna, di a. 36. — Entra il 25 Luglio 1913 per *ernia crurale destra strozzata.*

Maritata da 12 anni ha avuto 5 figli, dei quali vivono tre. Dopo un parto faticoso, cinque anni fa, le apparve un' ernia, che non conteneva con cinto, non dandole fastidio, fino a due giorni prima, quando si sono manifestati i fenomeni di strozzamento, contro i quali, i soliti rimedii riuscirono inutili.

È stata operata dall'amico e collega Baccari cogli assistenti Buonocore e D' Alessio ed avendo trovata l' ansa strozzata coi tessuti mortificati l' ha resecato ed ha proceduto alla sutura metallica colle griffe del Michel. Affondò l' intestino e chiuse la parete.

Alcuni giorni dopo lo intervento, in piena convalescenza, ebbe dolori addominali vivissimi per i quali si dovette fare una iniezione di morfina e tali dolori si continuarono l'indomani, calmandosi solo colle gocce di belladonna. Alla palpazione dell'addome allora ho rilevato a destra e in alto della regione ombelicale un tumore a forma cilindrica, di

consistenza pastosa e dolente, che ho ritenuta probabile la sezione dell'ansa resecata e suturata, con a monte accumulo di materie fecali. L' indomani ho fatto somministrare un purgante oleoso e la tumefazione andò progressivamente diminuendo fino a scomparire al 3.° giorno, nè più si è ripetuta. Uscì guarita il 20 agosto.

**Oss. V.** — *Occlusione intestinale per pinzettamento laterale nell'anello crurale destro — riconosciuto alla laparatomia — Gangrena intestinale con versamento — Resezione.*

Il caso presente è stato pubblicato nel lavoro sulla occlusione intestinale e siccome seguì morte dopo tre ore dall'intervento accenno qui al risultato dell'autopsia, fatta dal Prof. Pedicini il 22 agosto 1913.

« Scarsa denutrizione. Addome alquanto meteorico, sul quale si osserva la lunga soluzione di continuo, chiusa da punti di sutura metallica rivelatrice della sofferta laparatomia.

Aperta la cavità addominale si vedono subito le caratteristiche anatomiche della sepsi del peritoneo; non vi sono versamenti; nè essudati fibrino-purulenti, meno una piccola raccolta nello scavo pelvico, siero-ematica. Il peritoneo viscerale in tutta la sua superficie, si mostra finamente iniettato; e solo fra le pieghe delle anse intestinali si può vedere, in ispecie sull' omento, minime tracce di essudato fibrino-purulento, agglutinate: ma, ripetiamo, è quasi invisibile.

Ricercato il punto dell' intestino su cui è caduta l'operazione, si riconosce un' ansa del tenue nascosta nello scavo pelvico, essa è perfettamente libera, senza tracce di aderenze con le vicine: *la sutura intestinale è fatta con grande precisione, gli strati interni sono chiusi con piccoli uncini del* Michel *e gli esterni e sierosi con punti di seta staccati.* Le anse del pacchetto del tenue sono vuote. Nessun versamento per forellini del trattato suturato; sembra quasi fosse già incominciato il processo di adesione, sia nei punti ove sono cadute le griffe del Michel, che i punti staccati della sierosa alla Lembert.

La sepsi del peritoneo era già avvenuta quando fu praticata la laparatomia poichè nel punto ove l' ansa intestinale faceva ernia, attraverso il canale crurale e dove era caduto lo strozzamento, il chirurgo potè osservare piccoli tratti dell' intestino, come dicesi, pinzettati ».

**Oss. VI.** — *Ernia crurale destra strozzata.* Op. Dottor Baccari.

*Naclerio Maria*, di anni 53. Maritata, affetta da ernia crurale a sinistra, da molti anni. Il 21 settembre l' ernia

non fu più riducibile e l' inferma cominciò a notare i fenomeni dello strozzamento. Ricoverò in ospedale il 26 settembre 1913. All' operazione il Dott. Baccari trovò gangrena dell' intestino e dopo la resezione procedette alla sutura mista con griffe del Michel e seta e zaffo alla Mikulicz. Decorso afebbrile. Stato generale ottimo.

**Diario termometrico**

| | | | | |
|---|---|---|---|---|
| 26/9 | ore 8 | | ore 17 | 37,1 |
| 27 | » | 36,6 | » | 37,4 |
| 28 | » | 37,1 | » | 37,2 |
| 29 | » | 36,9 | » | 36,9 |
| 30 | » | 36,6 | » | 36,5 |
| 1/10 | » | 37,1 | » | 37,4 |
| 2 | » | 36,5 | » | 37,1 |
| 3 | » | 36,5 | » | 36,9 |
| 4 | » | 36,6 | » | 37 |
| 5 | » | 36,7 | » | |

**Oss. VII.** — *Invaginamento e prolasso intestinale acuto nella regione crurale destra, consecutivo a fistola stercoracea, seguita ad ernia strozzata e gangrenata. Resezione e sutura metallica. Laparatomia, riduzione dell' ansa in cavità. Guarigione.*

È questo un caso *raro* nella letteratura chirurgica ed è interessante specie per la dimostrazione che ai nostri tempi, che si possono dire del *trionfo chirurgico delle ernie*, vi sieno giovani medici, che pur riconosciuto uno strozzamento erniario assistano allo svolgersi dei fenomeni morbosi, lasciando alla natura l' opera riparatrice.

Filomena Gallo, di a. 65, da Vallato (Avellino) vedova. Viene in Ospedale il 16 Luglio 1913 per fistola stercoracea, con larga infiammazione della regione inguino-crurale ed è accolta nel reparto Isolamento per l' intollerabile fetore che emana dalla lesione. Il 5 Agosto essendosi accorta l' infermiera, incaritata del frequente cambio detla medicatura, che un lungo tratto di intestino fuoruscito dalla fistola, giaceva sotto la camicia, attorcigliato all' inguine, venne ad avvisare il chirurgo di guardia per un soccorso. Occupando io nel momento tale funzione trasferii l'inferma nel Reparto P. S. e provvidi all' intervento urgente osservando un' ansa intestinale, lunga oltre 20 cm. di colorito fosco, rosso-bruno, a superficie vellutata, con estremo inferiore ombellicato, agitato da continuo movimento spasmodico, che la rendeva sempre più ripiegata lateralmente e in alto, come ferro di cavallo. L' impressione prima di prolasso acuto dell'intestino invaginatosi,come l'estremo

del retto, prendendo punto d' appoggio sull' aderenze del canale crurale viene confermata dalla esplorazione, che è la mucosa che costituisce la parete esterna del tratto prolassato e che il propastrello dell' indice può penetrare dall'estremo ombellicato nello interno come in un dito di guanto, spingerlo e parzialmente introfletterlo, ma subito devesi sospendere tale manovra cominciando la mucosa a lacerarsi e largamente sanguinare.

Appena tutto fu in ordine per lo intervento coll'assistenza del Collega di guardia Dott. Lamanna e dell'assistente medico di guardia, procedo alla laparatomia laterale destra con taglio quasi longitudinale dall' altezza della spina iliaca anteriore superiore allo esterno del canale inguinale. Aperta la cavità peritoneale, segno col dito l' ansa che si prolunga attraverso il canale crurale nella porzione invaginata, l' uncino e cerco trarla in dentro, ma si rileva sufficientemente aderente al bordo.

In vicinanza dell' inserzione all' anello pratico un taglio longitudinale lungo quattro centimetri e allora col dito uncino il cilindro intestinale interno, ed esso viene a svolgersi con grande facilità, dimostrando, che non si sono ancora determinate aderenze interne, nè la nutrizione è compromessa. Distacco allora l' aderenze al margine del canale crurale e così rilevo che la parte erniata e consecutivamente gangrenata dell' ansa intestinale era corrispondente al tratto libero dell' ansa, e che lo strozzamento consistette in un pinzettamento laterale.

Svolta l' ansa, fissando con gli enterostati i due tratti afferente ed efferente, ho resecato la parte dove corrispondeva la fistola comprendendovi il tratto del mesentere dove vengono recisi due rami arteriosi. Suturo il mesentere; cogli uncini del Michel fo la sintesi intestinale e nei cinque sesti viene così perfetta, che si riputerebbe inutile il giro di sutura alla Lembert che non pertanto io vi pratico. Durante questo procedimento l' ansa si mantiene di un ottimo colorito rosso, dimostrando la buona circolazione intestinale. Completata la sintesi affondo l' ansa, chiudo la parete addominale, dopo aver controllato la buona posizione dell' ansa resecata ed applico nel canale un drenaggio di garza.

In seguito è possibile conoscere i dati anamnestici dell' inferma. Non si era mai accorta della esistenza di un'ernia nella regione crurale, che l' è apparsa in uno sforzo fatto lavorando in campagna e che ben presto cominciò a provocarle oltre i dolori, vomito e chiusura di ventre. Al 3.° giorno, continuando il vomito, chiamò il medico (F. T.) del paese, il quale disse che si trattava d'ernia e tentò ridurla col *taxis* in cavità, non essendo riuscito, le fece

prendere per quattro giorni di seguito, mattino e sera, un semicupio caldo e pare che abbia chiesto anche il parere dell' altro dottore del paese (V. R.). Il vomito cessò al 4° giorno e al 7° i dolori di pancia, che l'aveano tormentata.

Ai semicupi fece seguire l'applicazione di cataplasmi e alla 2ª pappina la pelle si ulcerò, venendo fuori i materiali fecali. Lo stato generale era gravissimo.

Nei giorni seguenti si formò attorno alla fistola una notevolissima dermatite e il fetore divenne intollerabile, *soto altora* pensarono a inviare l' inferma nel nostro nosocomio, dal quale è uscita completamente guarita e rifatta.

**Diario termometrico** — Filomena Gallo — N. 24

| | | | | |
|---|---|---|---|---|
| 6/7 | ore 8 | 37.9 | ore 17 | 38 |
| 7 | » | 37.4 | » | 38 |
| 8 | » | 37.1 | » | 37.6 |
| 9 | » | 37 | » | 37.2 |
| 10 | » | 37.1 | » | 37.8 |
| 11 | » | 37.6 | » | 37.4 |
| 12 | » | 36.7 | » | 37.1 |
| 13 | » | 36.8 | » | 37 |
| 14 | » | 37 | » | 36.8 |
| 15 | » | 36.5 | » | 36.8 |
| 16 | » | 36.5 | » | 36.7 |

**Oss. VIII.** — *Carcinoma ovarico con metastasi ed aderenze intestinali. Laparatomia. Resezione di un tratto d'ansa intestinale lacerata largamente durante l' estirpazione del tumore. Sintesi con gli uncini del* MICHEL. *Guarigione operatoria.*

Giacomelli Carmine, di a. 60, da Casoria.

Entra il 9 agosto per grosso tumore addominale, del quale la rese accorta un medico un anno fa, ma ella non se n' è preoccupata fino a quando lo sviluppo è divenuto tanto notevole da fare apparire l'addome come a sette mesi di gravidanza e da renderla assai sciupata.

L'addome è difformemente aumentato di volume essendo più prominente la metà destra e la regione ombellicale, divise come da un solco, a cute normale, con marezzamento venoso, sviluppatissimo a destra.

La palpazione delimita un tumore a superficie non eguale esteso in alto e a sinistra fino quasi alla regione epigastrica che si prolunga e scende a destra fino al fianco e in basso nella fossa iliaca dove le mani non possono affondarsi e seguirne i limiti. Nel lato sinistro occupa la regione ombellicale e si prolunga fino all'ipogastrio; nel

mezzo diviso da un profondo solco, si palpa un'altra massa più piccola, che si estende anche più emergente verso la fossa iliaca sinistra.

La palpazione profonda percepisce più dura la piccola tamefazione che sormonta la massa principale e quella parte che si affonda nell' ipogastrio; in generale la superficie è bernoccoluta e relativamente di durezza lignea.

Alla percussione si ha suono ottuso sull'ambito del tumore, e ai fianchi suono ottuso spostabile, che dimostra presenza di liquido libero nella cavità addominale.

*Rapporti* — La parete addominale si solleva in larghe pieghe su tutta l' area del tumore, il quale a sua volta è spostabile sul piano posteriore, specialmente in senso laterale.

L' esame vaginale lascia osservare scomparsa completa del collo dell' utero del quale si palpa nel fondo del fornice destro, l' orifizio circoscritto da un accenno dei carelli; tutto il fondo dell' escavazione pelvica si riscontra occupata da una massa uniformemente rotondeggiante e dura, limitata da un accenno di piccolo solco, esteso da destra a sinistra. Tutta la massa però è relativamente spostabile nei movimenti combinati colla palpazione addominale.

All' esplorazione rettale in un punto della parete posteriore del fondo dell' ampolla rettale si palpa un nodulo della grossezza di un pisello di consistenza relativamente dura; non si rilevano aderenze tra la parete del retto e il tumore, che può spostarsi in modo indipendente.

Dai dati anamnestici risulta a diciassette anni l' inizio della funzione menstruale che si ripeteva abitualmente due volte al mese e qualche volta anche con dolore. Maritata a 19 anni dopo tre mesi ebbe un aborto.

L'esame generale dimostra nutrizione assai scaduta, arteriosclerosi diffusa, lieve disturbo renale (nefrite interstiziale).

La diagnosi non era delle più facili dato il gran volume del tumore, che occupava tutta l' escavazione pelvica e gran parte della cavità addominale. Per la retrazione del collo dell'utero, per la posizione nel fornice destro dell'orifizio, per la spostabilità del tumore si propende a ritenerlo dell' ovaia e del ligamento largo, non escludendo che vi partecipino anche dei noduli fibromiomatosi del corpo dell'utero, tanto più che accennava a metrorragie nel periodo delle mestruazioni. Il nodulo rettale, il liquido ascitico libero nella cavità addominale, il marezzamento venoso, l'età dell' inferma lasciano propendere per un carcinoma dell'ovaia e data la grandezza del tumore per la sua inoperabilità.

Ma l' inferma, malgrado il grave pericolo di morte desidera che venga operata.

*Procedimento operatorio* — Laparatomia con taglio mediano, dal limite superiore della regione ombelicale al pube. Appena aperto il peritoneo viene fuori del liquido ascitico e un tratto di ansa del tenue, cosparsa di noduli gialletti, che dimostrano riproduzioni metastatiche del tumore e la convenienza di rinchiudere l'addome. L' interesse però di osservare il punto d' impianto del tumore ha fatto allargare la ferita peritoneale e così apparve: un tumore grossissimo a forma di ovoide a grand' asse saggittale, bernoccoluto, circondato ai lati dalle anse intestinali delle quali alcune aderenti e in alto, nel polo superiore, dallo epiploon, il quale era aderente e da esso scendevano verso il tumore numerosi tronchi venosi, grossi come penne d'oca, e con cammino serpiginoso ne invadevano la faccia anteriore, suddividendosi in trame venose appariscenti attraverso la sottile capsula lucida e dimostrando la grande vascolarità del tumore; infatti la superficie era di colore fosco e qua e là vinoso o violaceo e di consistenza duro-elastica, ma di grande fragilità per modo, che ai tentativi di esplorazione della faccia posteriore e dei tentativi di riduzione cominciarono delle lacerazioni dalle quali veniva abbondante sangue venoso, che non si arrestava coll'applicazione di acqua calda, nè colle pinze era possibile la legatura.

In tale stato, assicurata la non facile rientrata del tumore anche dopo una più ampia apertura dell'addome, e vedendo che la estirpazione avrebbe avuto minori difficoltà mi son deciso a questo provvedimento.

Perciò tra due pinze e con due legature viene resecato l' epiploon; lateralmente vengono staccate le anse del tenue con qualche piccola lacerazione della sierosa, alla quale è sufficiente qualche punto per la peritonizzazione, ma nel polo inferiore e posteriore, a sinistra, avviene completa rottura di un' ansa del tenue che facea corpo col tumore, e da essa s' inizia fuoruscita di materiale fecale, ma rapidamente vengono sequestrati tra pinze Doyen i capi. Liberato il lato sinistro del tumore nello stirarlo in avanti avviene lacerazione di una piccola pozza cistica dalla quale esce del liquido bruno e con un Klemmer viene chiusa la breccia. Con pinze a branche corte vengono recisi il ligamento largo e il ligamento utero-sacrale e con un Klemmer curvo la base del tumore che così viene completamente asportato.

Fatta l' emostasi dei ligamenti e della base, dalla quale solo si ebbe un po' di sangue venoso, passai alla rapida sintesi intestinale, dopo la regolarizzazione dei tratti la-

cerati e tale *sintesi ho fatto collo stesso processo delle griffe del* MICHEL *per la mucosa e muscolare e con punti staccati alla* LEMBERT.

Procedendo alla toletta peritoneale ci potemmo assicurare dell' accrescimento continuo, a vista d'occhio del tumore nell'ovaia di sinistra come per emorragia interstiziale ma non era il caso di pensare alla rimozione, dappoichè già troppo si era fatto, e continuare sarebbe stato lo stesso che alzare dal letto operatorio un cadavere.

Quindi rapidamente venne chiuso l' addome, mentre si procedeva ad un' ipodermoclisi.

Il decorso post-operativo è stato dei più lusinghieri, per modo che l' inferma fin dal primo giorno potè cominciare a godere di un poco di riposo. Al 4° giorno dall'intervento e andata di corpo e al 10° giorno sono state tolte le griffe cutanee essendo aderita la parete di prima intenzione.

Chi ha visto l' inferma prima dello intervento e chi ha assistito all'operazione, sa le gravi condizioni negative nelle quali ho operato; ma quando apresi una cavità, allora si può esser trascinati da note difficilmente ponderabili ad un' intervento più grave di quello che si era prefisso; in casi simili a questo l' operazione *è certamente inutile,* come cura del male, dappoichè non arresta lo fatale andare, ma come cura palliativa è di grande giovamento dappoichè ridà ai visceri, *almeno per alcun tempo*, il primitivo spazio cavitario, e, ritarda l' occlusione intestinale; non è forse per un sollievo temporaneo, che si pratica il sequestro e l'anastomosi di un tratto dell'apparecchio gastro - intestinale per neoplasia maligna ?

**Diario termometrico**

| | | |
|---|---|---|
| 31/8 | ore 8 | ore 17 37.9 |
| 1/9 | 37.5 | 38 |
| 2 | 37.3 | 37.6 |
| 3 | 37.2 | 37.4 |
| 4 | 37.4 | 37.9 |
| 5 | 37.3 | 37.6 |
| 6 | 37.2 | 37.2 |
| 7 | 37.4 | 37.6 |
| 8 | 37.1 | 37.9 |
| 9 | 37.4 | 38 |
| 10 | 36.9 | 37.9 |
| 11 | 37.1 | 38.3 |
| 12 | 37 | 37.9 |
| 13 | 37 | 38.2 |
| 14 | 37.1 | 37.6 |
| 15 | 37 | 37.6 |
| 16 | 37 | 37.5 |

| | | |
|---|---|---|
| 17 | 37 | 37.7 |
| 18 | 37.1 | 37.4 |
| 19 | 36.6 | 37 |
| 20 | 36.5 | 37 |
| 21 | 36.5 | 37 |
| 22 | 36.4 | 36.7 |
| 23 | 36.4 | 36.7 |

In questo caso però come negli altri si ha la dimostrazione, che il processo di unione metallica assicura i capi intestinali resecati in modo così solido, da garentire da qualsiasi pericolo d' infiltramento e questo viene ancora meglio dimostrato nel caso, nel quale seguì morte dopo tre ore dall' intervento.

Sugli otto casi in esame si sono avute sette guarigioni, che riuniti ai precedenti pubblicati dànno 11 casi di guarigione definitiva; in alcuni altri casi pubblicati nelle occlusioni intestinali, nei quali si è praticata simile anastomosi, la morte che è seguita quasi immediata all'operazione col ristabilimento della funzionalità della canalizzazione intestinale, non è imputabile a cattiva unione dei capi resecati, ma non essendosi fatta l'autopsia qualcuno potrebbe elevare dei dubbi. É perciò, che con vivo interesse ho accolto il responso dell'autopsia, fatto dal Prof. Pedicini, nel caso V, nel quale la morte seguì appena tre ore dopo l' intervento, esso è certamente della massima importanza dimostrativa sulla solidità e impermeabilità della sutura metallica coi Michel, dappoichè tre ore di vita e 36 ore di alterazioni cadaveriche in piena està non sono le migliori condizioni per mantenere occlusi spazi che sono riusciti impermeabili a una colonna d' acqua di circa un metro d' altezza, e indipendentemente dal risultato clinico, credo questo risultato necroscopico immensamente e più favorevolmente dimostrativo della bontà del processo, che spero altri vorrà esperimentare.

« *Al Direttore Prof.* De Giacomo, *che con affettuoso interessamento segue l' opera mia e mi è largo di consigli, sento il dovere di affermare i sentimenti di mia viva gratitudine* ».